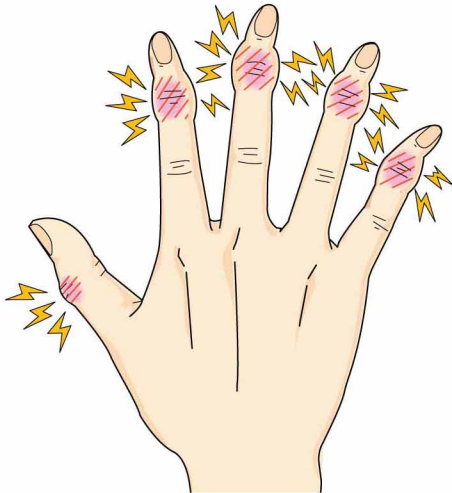



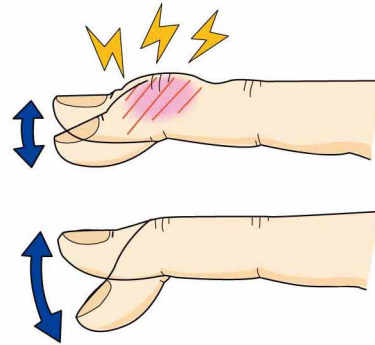
4 ヘバーデン結節

● 症状 ●

示指から小指にかけて第1関節(DIP関節)が腫れたり、曲がったりします。痛みを伴うことがあります。母指にみられることもあります。



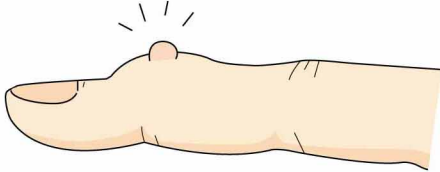
動きも悪くなります。



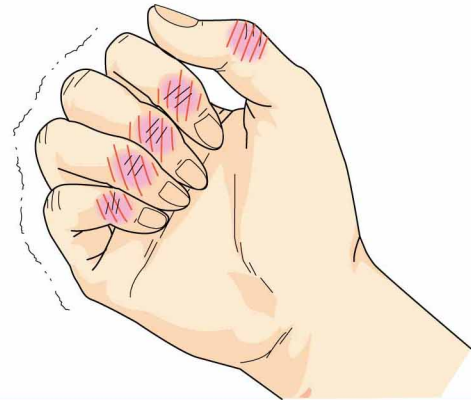ヘバーデン結節

正常

水ぶくれのようになることもあります。
粘液のう腫（ミューカスシスト）



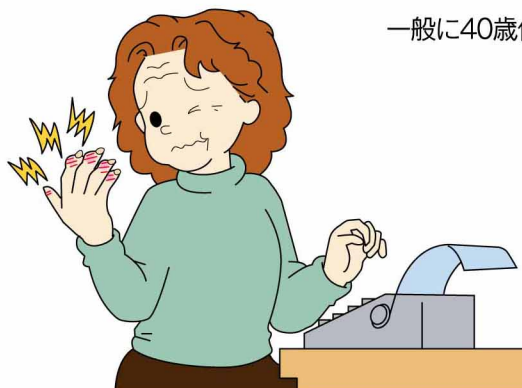痛みのため、強く握ることが困難になります。



注：一般呼称に基づいてDIP関節を第1関節とした。

● 原因・病態 ●

原因は不明ですが、第1関節に発生する変形性関節症です。

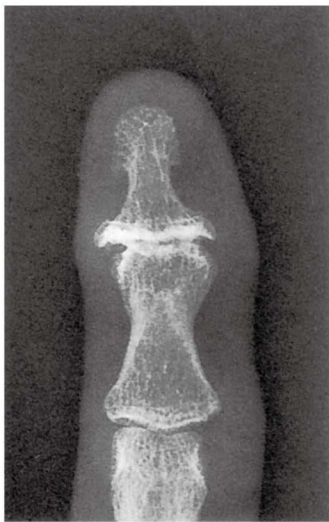


一般に40歳代以降の女性に多く発生します。

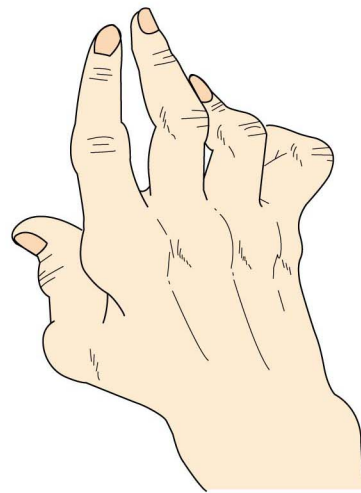
● 診断 ●

第1関節の変形、突出、疼痛があり、レントゲン写真で関節のすき間が狭くなったり、関節が壊れたり、骨のとげ(骨棘)があればヘバーデン結節と診断できます。

関節リウマチとは異なります！



ヘバーデン結節

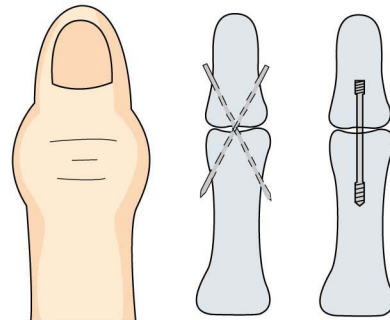


関節リウマチによる手指の変形

● 治療 ●

①保存療法：最初に行う治療です。
薬物療法、局所のテーピングなどがあります。

②手術療法：保存療法で痛みがとれなかったり、
変形がひどくなり日常生活に困るようなときに行います。
関節固定術、関節形成術があります。



鋼線やスクリューによる関節固定術