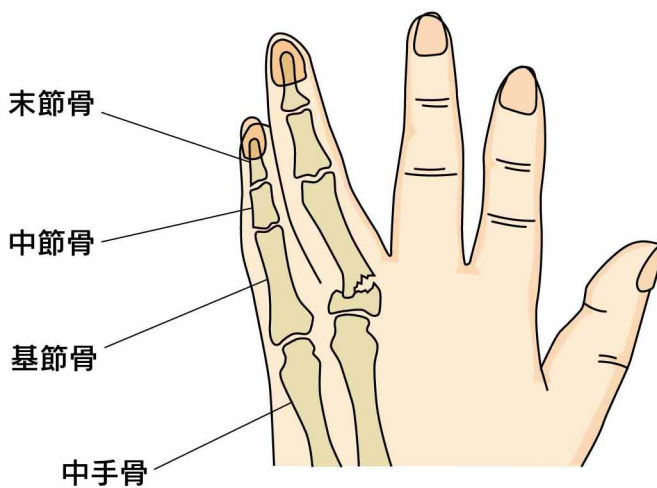


32

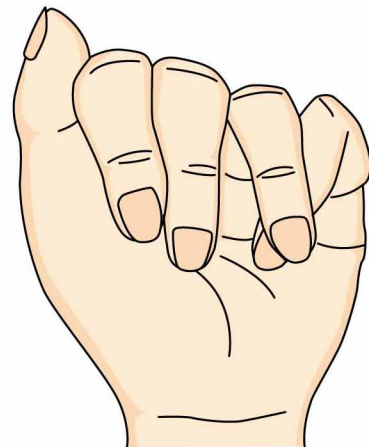手指の骨折

● 症状 ●

骨折部に痛みや腫れが生じます。また、外力の強さや方向によって骨折部がずれて様々な変形が起こります。



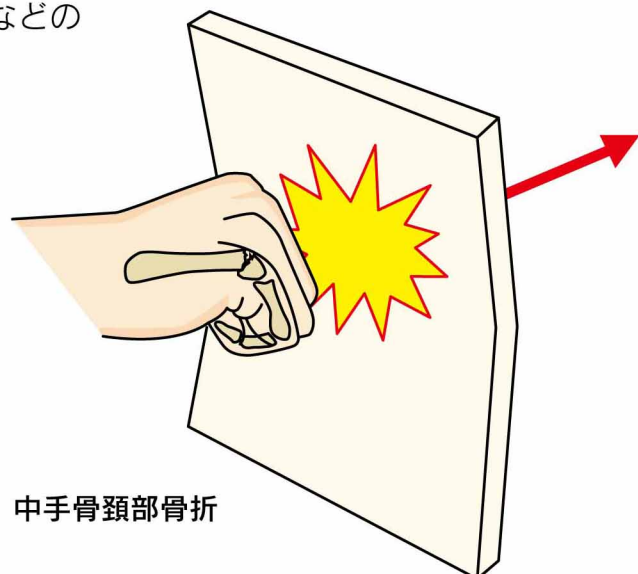
横方向への傾き



ねじれの変形
(指の交差)

● 原因 ●

指を強く打つ、ものを殴る、ねじられるなどの力がかかることによって起こります。



中手骨頸部骨折

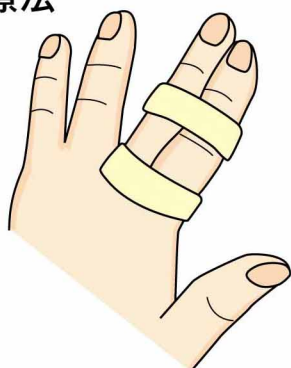● 診断 ●

レントゲン撮影を行って診断します。骨折の形やずれの方向を詳しく見るためにCT検査をすることもあります。

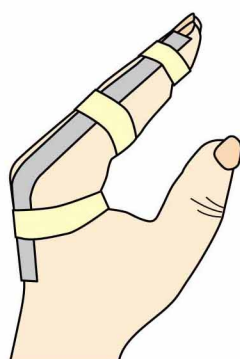
● 治療 ●

ずれの少ない安定した骨折は、隣の指とのテーピングなどで治療します。ずれのある骨折に対しては、まず整復し、元に近い位置にもどったら副子(そえぎ)やギプスで固定します(保存療法)。元の位置にもどらず不安定なときや、多数指の骨折に対しては手術を行います。

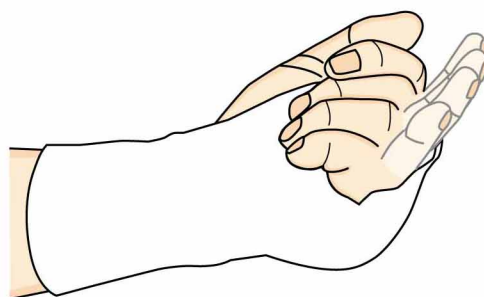
保存療法



テーピング



副子(そえぎ)

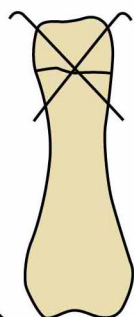


ギプス(受傷直後からギプスの中で指を動かします)

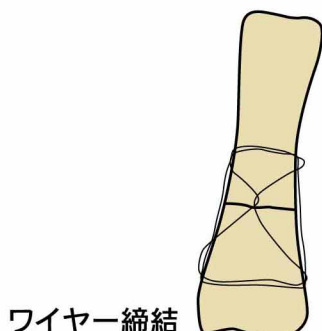
- ・ 横方向への傾きやねじれの変形は正確に整復することが必要です。
- ・ 中手骨骨折では多少の変形が残っても、日常生活にはあまり困りません。
- ・ 固定した部分以外の関節は(肩や肘を含めて)よく動かして下さい。

手術療法

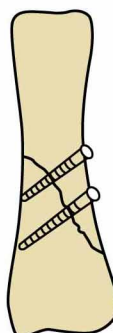
骨折の形によって固定方法を使い分けます。



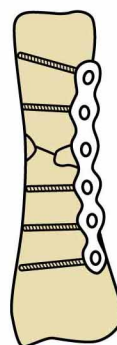
鋼線刺入



ワイヤー締結



スクリュー



プレート