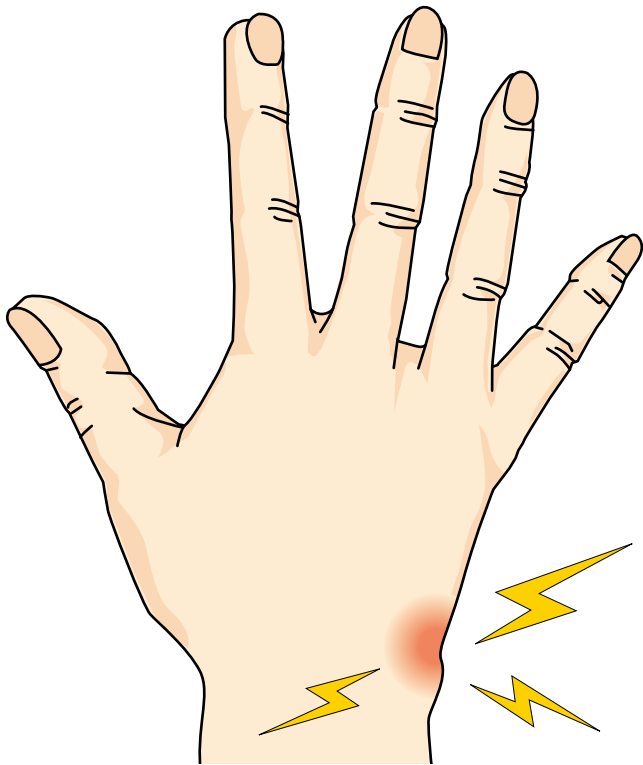

27

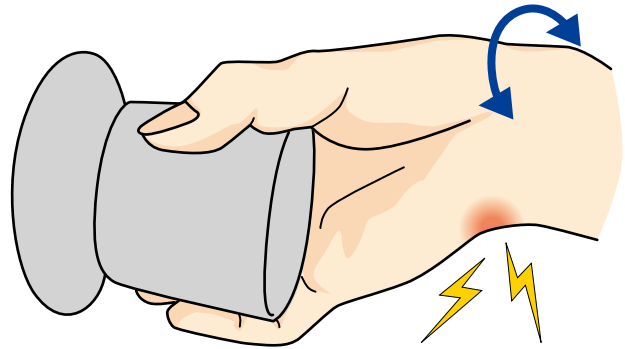
さんかくせんいなんこつふくごうたい そんしょう
TFCC (三角線維軟骨複合体) 損傷

● 症状 ●

腕を捻ったり手首(以下、手関節)を小指側に曲げた時に、手関節尺側(小指側)に痛みが出現します。通常、安静時痛はありません。

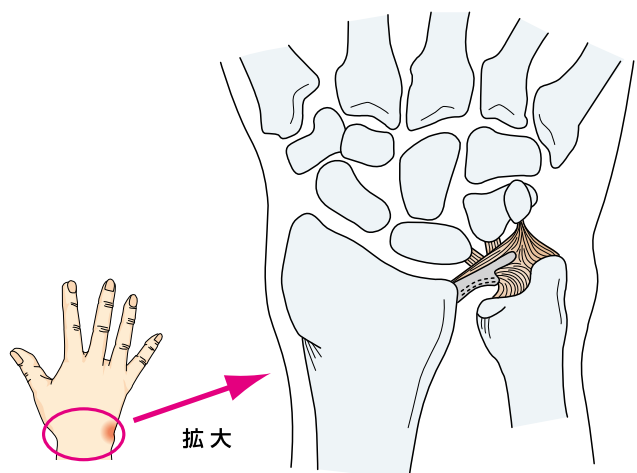


ドアのノブを捻る時や、鍋などを持ち上げる時などにも痛みが出ます。



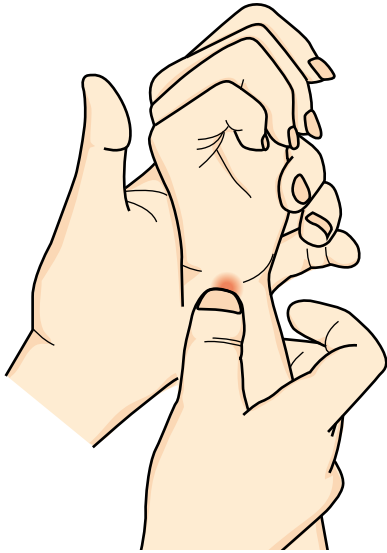
● 原因・病態 ●

手関節の尺側にある三角線維軟骨複合体(TFCC)という組織が損傷されることで痛みが出ます。けがによるものと加齢に伴うものに大別できます。後者では無症状のこともあります。

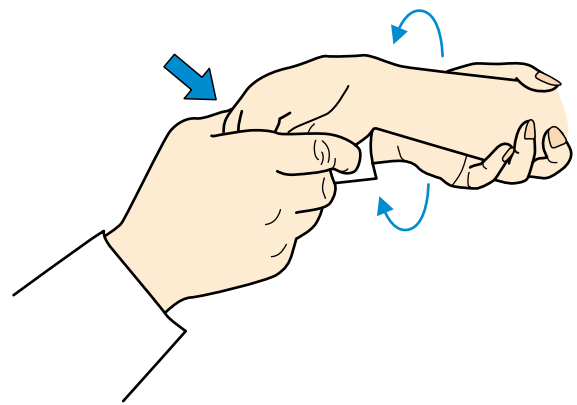


● 診断 ●

手関節尺側の圧痛、運動時痛。



手関節を尺屈（小指側に屈曲）して痛みが誘発される。さらに回内外する。（手首を回旋させる）と痛みが誘発される。

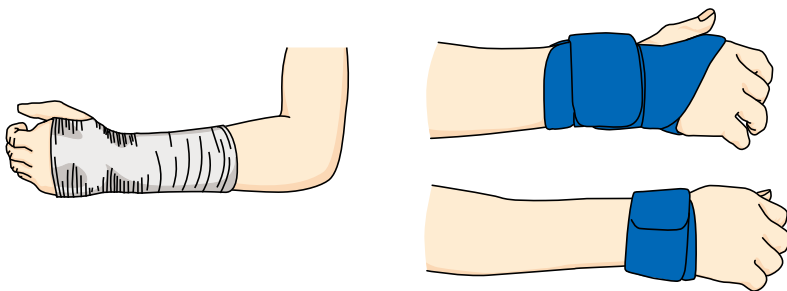


その他、単純レントゲンでの橈骨・尺骨の長さの違いがあるかをチェックしたり、関節造影やMRIを行う。

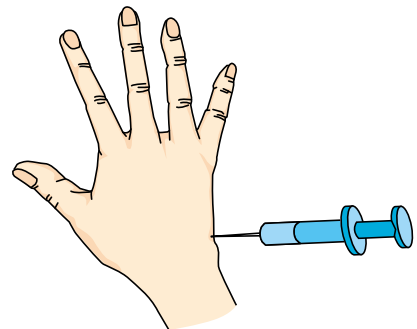
● 治療 ●

保存的療法

(1) 固定やサポーターによる局所安静を行います。



(2) 局所麻酔剤入りのステロイドを注射して、炎症を抑えることもあります。



手術療法

内視鏡による修復術や尺骨短縮術など様々な手術法があります。専門医（手の外科医）にご相談ください。

