

# 手外科シリーズ

## 25. 合指症



監修  
一般社団法人  
日本手外科学会広報委員会



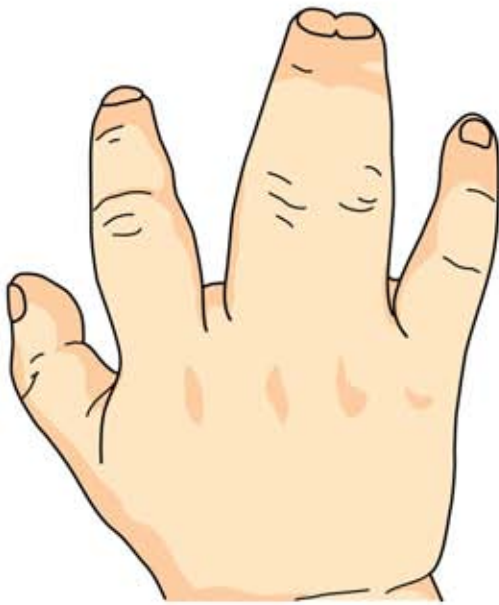制作  
エーザイ株式会社

## 25

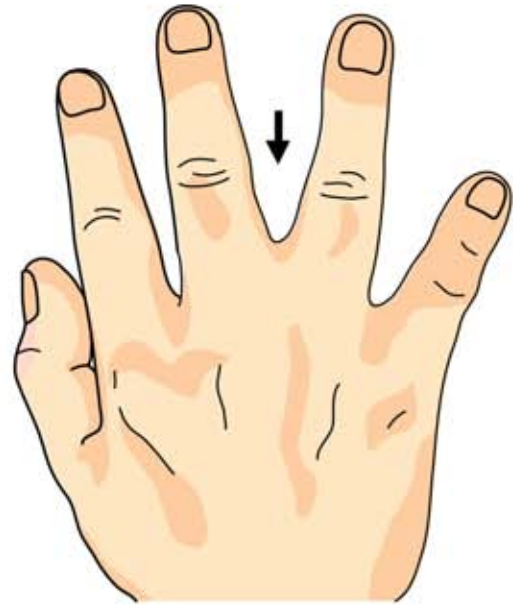
ごう し しょう  
合指症

## ● 症状 ●

指先まで癒合した完全合指、指先までではない不完全合指があります。



完全合指



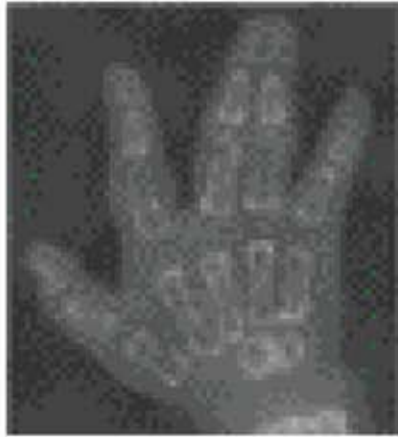不完全合指

## ● 原因・病態 ●

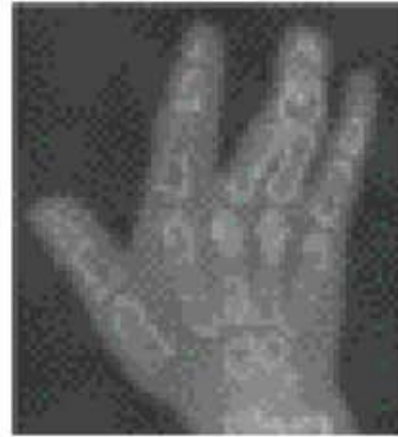生まれつき指と指が癒合したお子さんがおられます。手の先天異常で、合指症といいます。原因は明らかではありません。他の先天異常との合併も見られます。

## ● 診断 ●

皮膚だけが癒合した皮膚性合指、皮膚だけでなく骨も癒合した骨性合指など様々なタイプがあります。



皮膚性



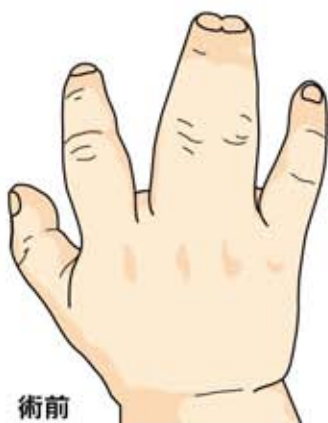骨性合指

## ● 治療 ●

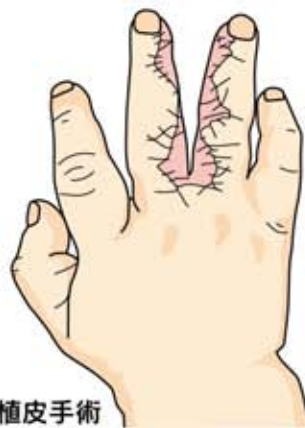癒合した指を分離する手術を行います。多くの場合、指の間をつくるのに皮膚が足りなくなるので、他の部分からの皮膚を移植(植皮)する事があります。

高度な骨性合指では分離しない方が良い場合もあります。

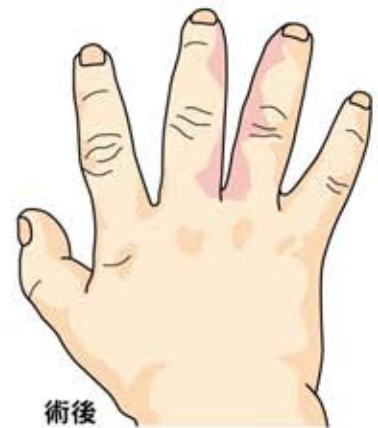お子さんの成長に伴って、追加手術が必要となることがあります。



術前



指間部への植皮手術



術後