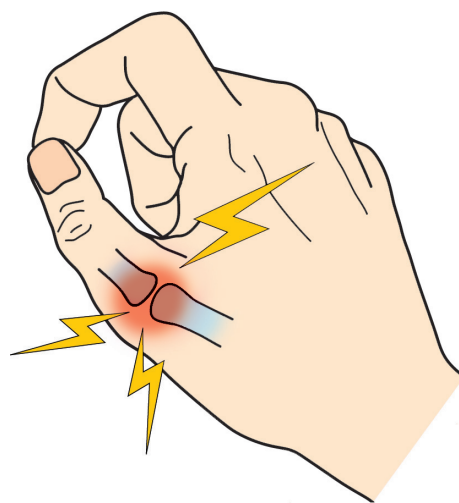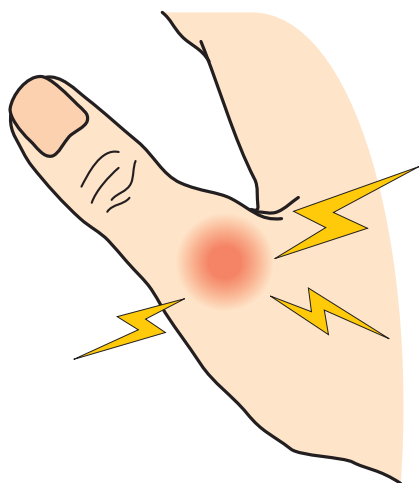


24

ぼ し かん せつ じん たい そん しょう  
**母指MP関節靱帯損傷**

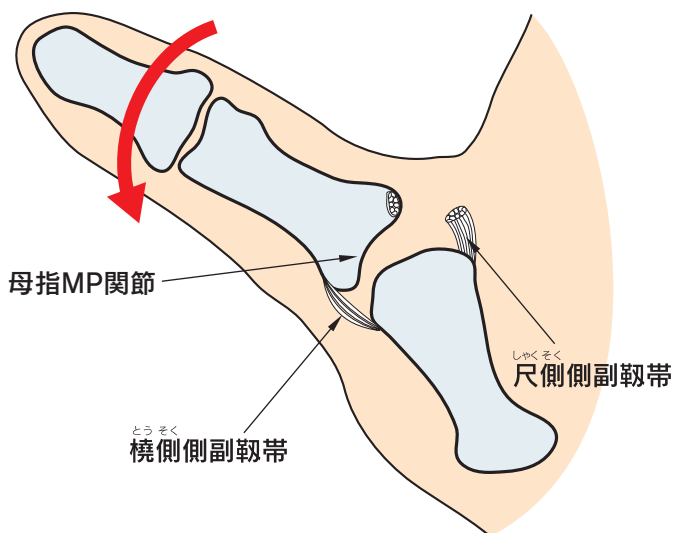
● 症状 ●

急性期では親指の根本の関節(母指MP関節)に腫れと痛みが出現します。物をつまむときやふたを開けるときに痛くなり力が入りません。



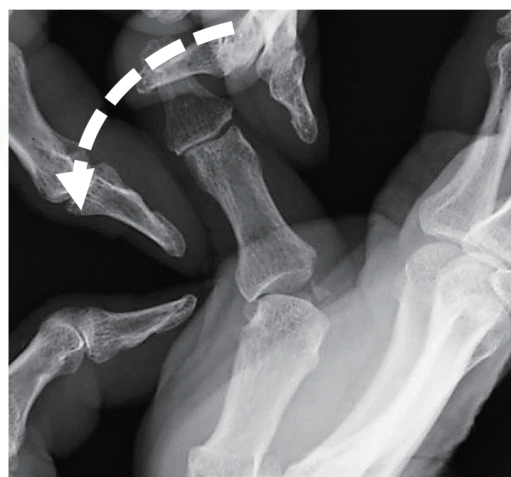
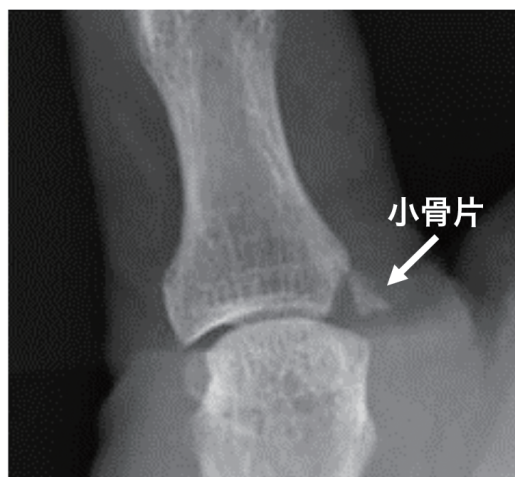● 原因・病態 ●

母指に横方向の強い力が加わると、靱帯が断裂します。



## ● 診断 ●

母指のMP関節を押した時や動かした時の痛みがあります。レントゲン検査で靭帯が付いた小骨片がみられることもあります。横方向への力を加えたレントゲン検査(ストレス撮影)で関節の不安定性がはっきりします。



ストレス撮影

## ● 治療 ●

不安定性が軽度の場合や急性期では、MP関節の固定が行われます。不安定性が著しいものは断裂した側副靭帯が反転して引っかかっている場合があります、手術療法が必要なこともあります。

