

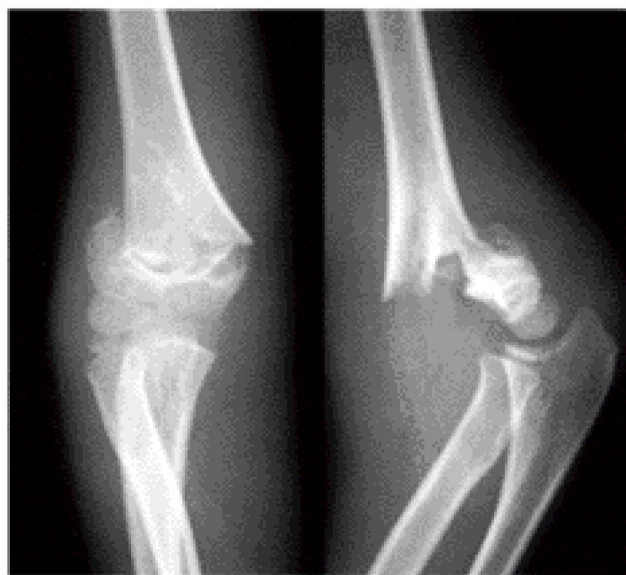## 19

じょう わん こつ か じょう こっ せつ

## 上腕骨顆上骨折

## ● 症状・診断 ●

肘の部分に激しい痛みと腫れがあり、痛くて肘が動かせないと、この骨折を疑います。骨折片で神経や血管が損傷されると、手や指がしびれて動かせなくなることがあります。レントゲン検査で診断します。



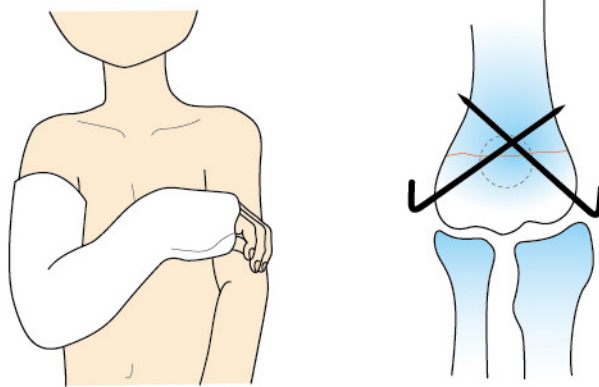
レントゲン写真

## ● 原因・病態 ●

多くは、転んで手をついた際、肘が反って肘の部分で骨折します。子供によくみられる骨折です。

## ● 治療 ●

変形の程度が軽い場合はギプスなどで固定を行い、変形が強くて不安定な場合は手術治療（鋼線固定など）を行います。腫れがひどい場合には牽引（腕を吊って引っ張る）治療を行うこともあります。



## 合併症

神経や血管が損傷されることがあり、血管損傷の場合は早急に手術が必要です。骨折した部分では骨は内側に捻れやすいため、変形（内反肘）が残ることがあります。

