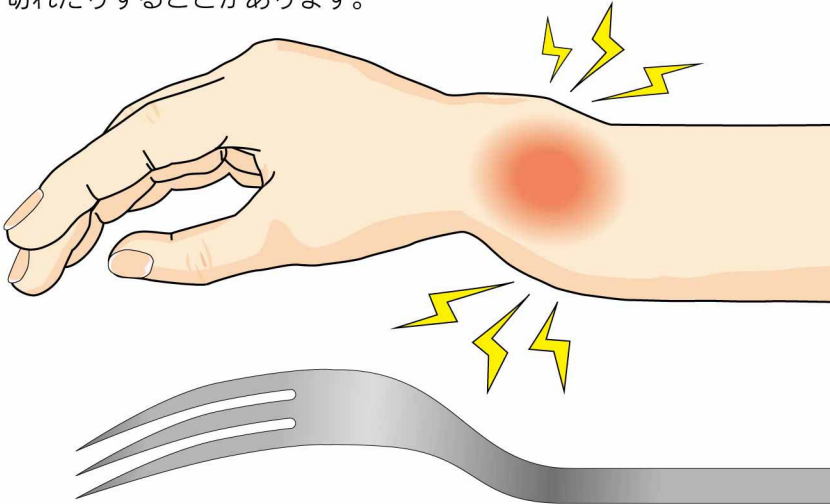


13

とう こつ えん い たん こっ せつ
橈骨遠位端骨折

● 症状 ●

手首に強い痛みがあり、腫れてきます。時に変形がみられます。指に力が入らず、十分に握ることができません。骨折部は不安定で反対側の手で支える必要があります。手指のしびれが生じたり、後日、母指を伸ばす腱が切れたりすることがあります。



フォーク状変形
よく見られる変形は横から見た場合に、フォークを伏せておいたような形になるのでフォーク状変形と呼ばれる

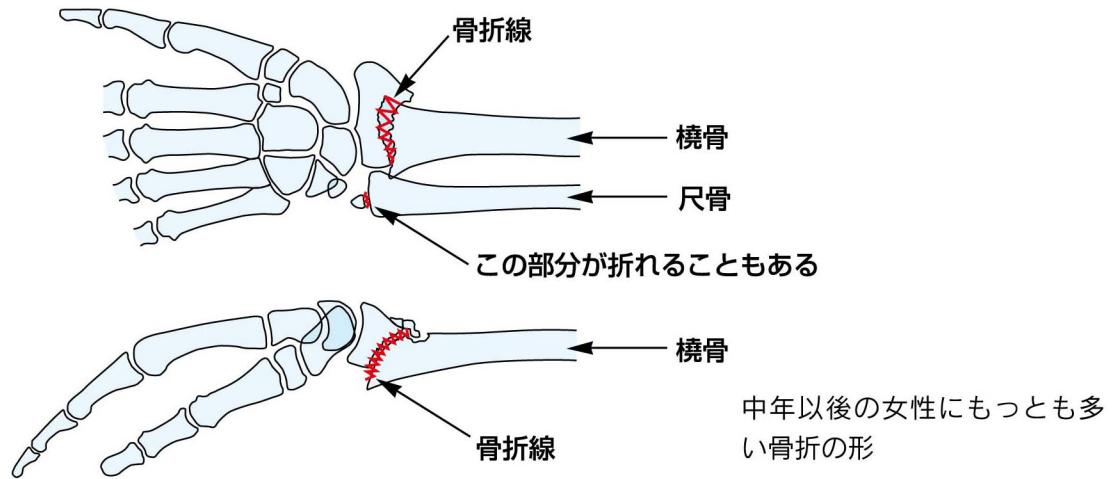
● 原因・病態 ●

中年以後の閉経後の女性が転倒し、手を突いて骨折する 경우가最も多いです。中年以後では、骨粗鬆症により骨が脆弱になっていることが骨折の要因になっています。



● 診断 ●

転んで手を突いて、痛み・腫れが出たような場合には骨折が疑われます。診断にはレントゲン撮影が必要です。

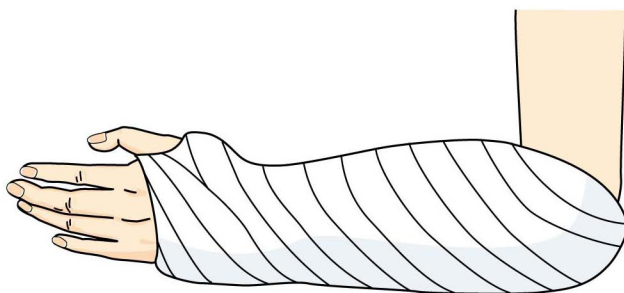


● 治療 ●

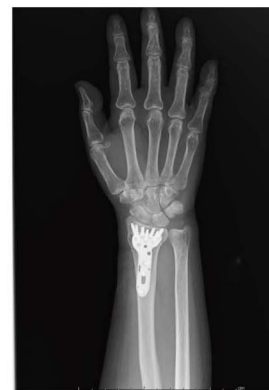骨折のずれは手を引っ張ったり、押し込んだりして、もとの形近くに戻して、ギプスで固定します。ギプス固定中であっても手指はつとめて動かすようにします。

ギプス固定をしても、またずれてしまうような場合には、手術が必要なこともあります。

骨折部のずれが大きかったり、粉碎の強い場合には、最初から手術したほうが良いことがあります。



ギプス固定



プレート固定