

第 回日本手外科学会専門医試験

筆答試験問題解答

年 月 日

受験番号 _____ 氏名 _____

問1 手関節背側部における伸筋腱の解剖で正しいのはどれか。2つ選べ。

- a 長母指外転筋腱の数は1本が最も多い
- b 長母指伸筋腱はLister結節で橈側に方向を変える
- c 示指(固有)伸筋腱は(総)指伸筋腱の深層に位置する
- d 短指伸筋(Extensor digitorum brevis manus)は尺骨遠位背側縁より起始する
- e 小指(固有)伸筋腱は第4区画内を通過する

問1	b, c
----	------

問2 末梢神経の構造について正しいのはどれか。2つ選べ。

- a $A\alpha$ 線維の直径は $A\delta$ 線維より細い
- b 無髄神経にSchwann細胞はない
- c 有髄神経線維の髄鞘は一定間隔で欠損している
- d 筋に入った運動神経線維はSchwann細胞に包まれない
- e 1つの筋線維は1つの運動終板を有する

問2	c, e
----	------

問3 de Quervain病の症状誘発試験で正しいのはどれか。すべて選べ。

- a Allenテスト
- b Eichhoffテスト
- c Finkelsteinテスト
- d Phalenテスト
- e Wrightテスト
- f Yergasonテスト

問3	b, c
----	------

問4 肘関節の前方進入について誤っているのはどれか。

- a Henry approachが一般的である
- b 腕橈骨筋と上腕筋間を進入する
- c 橈骨神経の内側を進入する
- d 上腕筋と上腕二頭筋腱は内側に引く
- e 腕橈関節の展開では前腕回内位とする

問4	e
----	---

問5 止血帯の使用に関して正しいのはどれか。

- a 前腕部の装用は禁忌である
- b 上腕部装用時の適正な止血帯圧は400mmHgである
- c 合併症では筋虚血による損傷が最も頻度が高い
- d Esmarch止血帯は空気止血帯より安全である
- e ギプス綿の使用は皮膚の挟み込みを予防する

問5	e
----	---

問6 掌側凸変形を呈することの多いのはどれか。すべて選べ。

- a 中手骨骨幹部骨折
- b 中手骨頸部骨折
- c 基節骨骨幹部骨折
- d 中節骨で浅指屈筋腱付着部より中枢側の骨折
- e 中節骨で浅指屈筋腱付着部より末梢側の骨折

問6	c, e
----	------

問7 母指と示指のMP関節ロッキングの肢位で正しいのはどれか。

- a 母指も示指もMP関節軽度屈曲位をとる
- b 母指も示指もMP関節伸展位をとる
- c 母指はMP関節軽度屈曲位，示指はMP関節伸展位をとる
- d 母指はMP関節伸展位，示指はMP関節軽度屈曲位をとる
- e 母指も示指もMP橈屈位をとる

問7	d
----	---

問8 舟状骨骨折について正しいのはどれか。2つ選べ。

- a 結節部から入る動脈の枝で主に栄養される
- b X線背掌方向撮影は握り拳をつくり手関節尺屈位が有用である
- c 骨折部の骨髓内はMRIのT1強調像で低信号となる
- d Herbert分類Type B1は保存療法が推奨される
- e SNAC wristは橈骨月状関節に変形性関節症を来す

問8	b, c
----	------

問9 有鉤骨鉤骨折について正しいのはどれか。すべて選べ。

- a 野球，ゴルフによる受傷が多い
- b 有鉤骨は鉤先端から入る動脈で栄養される
- c 手根管撮影が診断に有用である
- d 合併する腱損傷に尺側手根屈筋腱損傷がある
- e 陳旧例では骨接合術を行う

問9	a, c
----	------

問10 舟状月状骨解離の手関節単純X線像で誤っているのはどれか。

- a 正面像でのTerry Thomas sign
- b 正面像でのcortical ring sign
- c 側面像での月状骨の背屈転位
- d 側面像での舟状月状骨角の増加
- e 側面像での橈骨舟状骨角の低下

問10	e
-----	---

問11 小児Monteggia脱臼骨折のBado分類について正しいのはどれか。すべて選べ。

- a 1型の頻度が最も高い
- b 1型に合併する神経損傷は正中神経が最も多い
- c 2型では橈骨頭は後方に脱臼している
- d 3型では橈骨頭の観血的整復は必須である
- e 4型では尺骨は急性塑性変形を呈する

問11	a, c
-----	------

問12 スポーツによる深指屈筋腱皮下断裂について誤っているのはどれか。

- a 環指に多くみられる
- b rugby jersey injuryともいう
- c 強く屈曲した指が無理に引き伸ばされて生じる
- d 筋腱移行部が断裂する
- e Leddy & Packer分類が用いられる

問12	d
-----	---

- 問13** 犬の指の intrasynovial 新鮮屈筋腱修復の実験において許容できる最大の gap formation はどれか.
- a 0 mm (gapは全く許容できない)
 - b 3 mm
 - c 6 mm
 - d 9 mm
 - e 12 mm

問13	b
-----	---

- 問14** 25歳の男性. 受傷後5か月経過したC5-7型腕神経叢損傷(C5, C6, C7根が節前損傷, C8, T1根が正常)の肘屈曲機能再建法として, 筋皮神経への神経移行に最も適さない神経はどれか.
- a 肋間神経
 - b 副神経
 - c 外側胸筋神経 (lateral pectoral nerve)
 - d 内側胸筋神経 (medial pectoral nerve)
 - e 尺骨神経 (Oberlin法)

問14	c
-----	---

- 問15** 前骨間神経麻痺で筋力の低下するのはどれか. すべて選べ.
- a 示指FDS
 - b FPB浅頭
 - c FPL
 - d 第2 Lumbricalis
 - e PQ

問15	c, e
-----	------

- 問16** 10歳の男児. 左上腕外側の切創に伴う橈骨神経切断に対し, 直ちに縫合手術を受けた. 神経は順調に回復し, 現在手関節の橈背屈が可能になってきた. このまま順調に回復した場合, 下記の手指機能のうち次の段階でこの男児が獲得する機能として最も考えられるのはどれか.
- a 示指単独のMP関節伸展
 - b 母指IP関節の伸展
 - c 母指示指間背側の皮膚感覚
 - d 示指から小指までのMP関節伸展
 - e 手関節の尺背屈

問16	d
-----	---

- 問17** 手根管症候群の手術療法について正しいのはどれか. 2つ選べ.
- a 正中神経運動枝の分岐部は正中神経の尺側縁が多い
 - b 母指球筋が手根管表層を覆う場合は正中神経運動枝の破格に注意する
 - c 母指球筋に萎縮があれば手根管開放術は行わない
 - d 鏡視下手根管開放術では内視鏡は尺側滑液鞘を温存して挿入する
 - e Camitz法とは環指FDSを移行する母指対立再建法である

問17	b, d
-----	------

問18 尺骨管症候群について正しいのはどれか。すべて選べ。

- a 尺側手根屈筋の筋力低下がある
- b 手背の感覚障害はない
- c 尺骨神経浅枝は運動神経である
- d 尺骨神経深枝は有鉤骨鉤の尺側にある
- e 原因にガングリオンがある

問18	b, d, e
-----	---------

問19 高位橈骨神経麻痺に対する母指伸展再建術に用いる力源として最適なのはどれか。

- a EDM
- b EIP
- c FCR
- d PL
- e PT

問19	d
-----	---

問20 49歳の男性。右正中神経の運動神経伝導検査を以下のごとく施行した。APB上に関電極，母子MP関節上に不関電極，手背にアースを貼布した。関電極から7cmの手関節中枢部で橈側手根屈筋腱と長掌筋腱の間で正中神経を刺激したところ3.2msecで誘発電位を得た。つぎに関電極から37cmの肘関節部の上腕二頭筋腱内側で正中神経を刺激したところ8.2msecで誘発電位を得た。この症例の正中神経運動神経伝導速度を計算し，この数値が正常か遅延か答えよ。

解答：① ② ③ m/sec ④

記入例：たとえば46.8m/secで遅延の場合は [e] [g] [i] m/sec [b] と記入する。

①	②	③	④
a…0	a…0	a…0	a…正常
b…1	b…1	b…1	b…遅延
c…2	c…2	c…2	
d…3	d…3	d…3	
e…4	e…4	e…4	
f…5	f…5	f…5	
g…6	g…6	g…6	
h…7	h…7	h…7	
i…8	i…8	i…8	
j…9	j…9	j…9	

問20	①	②	③	④
	g	a	a	a

問21 前腕区画症候群で阻血に陥りやすい筋はどれか。2つ選べ。

- a EDC
- b EPL
- c FDP
- d FDS
- e FPL

問21	c, e
-----	------

問22 母指多指症の日手会手の先天異常分類マニュアルで誤っているのはどれか。

- a X線像の分岐部位による
- b 基節骨型は3型と4型である
- c 三指節を伴う場合は6型である
- d 浮遊母指は7型である
- e 分岐部位の判定が困難な場合は8型である

問22	c
-----	---

問23 合指を呈する症候群はどれか。2つ選べ。

- a Apert 症候群
- b Crouzon 症候群
- c Holt-Oram 症候群
- d Poland 症候群
- e Proteus 症候群

問23	a, d
-----	------

問24 母指CM関節症のEaton分類(1984年)stage IVに対する手術治療で正しいのはどれか。

- a シリコーンインプラント関節形成術
- b 靭帯再建術
- c 第1中手骨骨切り術
- d 大菱形骨切除+靭帯再建中間物挿入関節形成術
- e 母指CM関節固定術

問24	d
-----	---

問25 疾患と部位の組み合わせで正しいのはどれか。すべて選べ。

- a Dietrich 病 …………… 中手骨骨底
- b Haas 病 …………… 上腕骨滑車
- c Panner 病 …………… 橈骨頭
- d Preiser 病 …………… 舟状骨
- e Thiemann 病 …………… 示指・中指基節骨骨頭

問25	d, e
-----	------

問26 急性化膿性屈筋腱鞘炎で手関節近位まで炎症が波及しやすいのはどの指か。2つ選べ。

- a 母指
- b 示指
- c 中指
- d 環指
- e 小指

問26	a, e
-----	------

問27 結核による屈筋腱鞘炎の所見として誤っているのはどれか。

- a 手根部の腫張
- b 熱感
- c 赤沈値亢進
- d 腱断裂
- e 米粒体

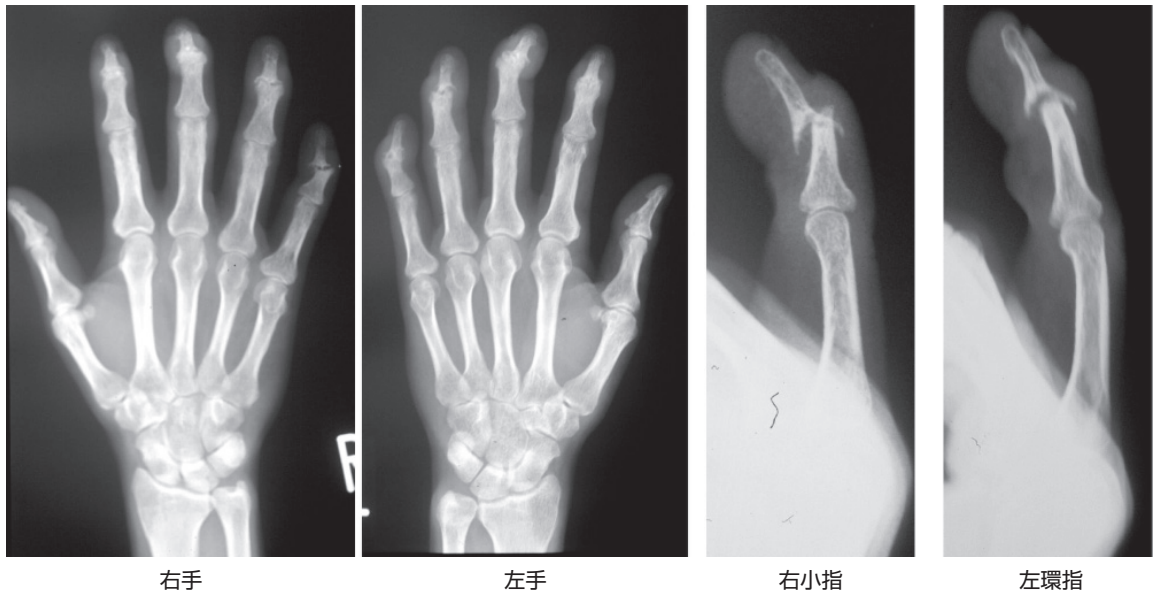
問27	b
-----	---

問28 手指の*Mycobacterium marinum*感染症について正しいのはどれか。2つ選べ。

- a 肺病変を伴うものが多い
- b 慢性的な炎症を特徴とする
- c 魚介類から感染する
- d 36-38℃が至適培養温度である
- e 人から人への感染が多い

問28	b, c
-----	------

問29 35歳の男性。6か月間継続する両側多数指の関節痛と変形を主訴に来院した。単純X線像を示す。最も考えられる診断名はどれか。



- a 関節症性乾癬
- b サルコイドーシス
- c 掌蹠膿疱症
- d 全身性エリテマトーデス
- e Reiter 症候群

問29	a
-----	---

問30 橈骨遠位端発生の骨巨細胞腫について正しいのはどれか。2つ選べ。

- a 発生頻度は尺骨遠位端に次ぐ
- b 高齢者に好発する
- c 単純X線像では骨形成がみられる
- d 進行すると骨外に腫瘤を形成する
- e 単純な搔爬のみでは高率に再発する

問30	d, e
-----	------

問31 グロムス腫瘍について正しいのはどれか。2つ選べ。

- a 指腹部に好発する
- b 寒冷刺激により疼痛が増悪する
- c 限局した圧痛がある
- d 単純X線像で骨融解が見られる
- e 病理組織像では多核巨細胞がみられる

問31	b, c
-----	------

問32 手指の熱傷瘢痕拘縮の治療で正しいのはどれか。

- a Z形成は線状瘢痕拘縮に適応となる
- b 瘢痕は成熟する前に切除と植皮を行う
- c 植皮片にtie-over法を行う期間は2-3日間が適当である
- d 瘢痕切除後に腱、神経が露出すれば全層植皮を行う
- e 手では分層植皮は行わない

問32	a
-----	---

問33 PIP関節屈曲を伴ったDupuytren拘縮において基節部で神経血管束が最も偏位しやすい方向はどれか。

- a. 背側
- b. 指の正中線に向けて近づく方向 + 掌側
- c. 指の正中線に向けて近づく方向 + 背側
- d. 指の正中線から離れる方向 + 掌側
- e. 指の正中線から離れる方向 + 背側

問33	b
-----	---

問34 Kienböck病の病期分類であるLichtman分類について正しいのはどれか。すべて選べ。

- a MRI 所見による分類である
- b Stage I では月状骨に骨硬化像を認める
- c Stage II では月状骨に骨萎縮像は認めない
- d Stage IIIA では月状骨に骨萎縮像を認める
- e Stage IIIB では舟状骨の背屈を認める

問34	c, d
-----	------

問35 TFCCについて正しいのはどれか。すべて選べ。

- a 尺骨頭と月状骨・三角骨との間に介在する
- b 辺縁の靭帯部分の浅層は尺骨小窩に付着する
- c 辺縁の血行は後骨間動脈由来である
- d 遠位橈尺関節の安定化に重要な機能を担っている
- e 手根骨と尺骨の間にかかる軸圧を拡散させる役割を担っている

問35	a, d, e
-----	---------

問36 手の熱傷後のスプリントの肢位について正しいのはどれか。2つ選べ。

- a 示指から小指はPIP関節屈曲, MP関節屈曲
- b 示指から小指はPIP関節伸展, MP関節屈曲
- c 示指から小指はPIP関節伸展, MP関節伸展
- d 示指から小指はPIP関節屈曲, MP関節伸展
- e 母指は掌側外転
- f 母指は橈側外転

問36	b, e
-----	------

問37 電撃傷で最も損傷を受けやすい組織はどれか。

- a 皮膚
- b 腱
- c 骨
- d 脂肪
- e 神経

問37	e
-----	---

問38 爪について誤っているのはどれか。

- a 爪の近位には爪郭と呼ばれる陥凹がある
- b 爪半月は爪母と爪床の結合部となっている
- c 爪母に癬痕が生じた場合, 爪の分割や欠損が生じる
- d 爪甲が完全に再生するには約30日かかる
- e 爪甲の再生速度は手指の方が足指より早い

問38	d
-----	---

問39 遊離皮弁と支配神経の組み合わせについて正しいのはどれか。

- a hemipulp flap 浅腓骨神経
- b 伏在皮弁 腓腹神経
- c 前外側大腿皮弁 閉鎖神経
- d 内側足底皮弁 内側足底神経
- e 腹壁穿通枝皮弁 肋間神経

問39	d
-----	---

問40 遊離皮弁と栄養血管の組み合わせで正しいのはどれか。2つ選べ。

- a 前外側大腿皮弁 深腸骨回旋動脈
- b 薄筋皮弁 内側大腿回旋動脈
- c 内側足底皮弁 腓骨動脈
- d wrap-around flap 第1背側中足動脈
- e 外側上腕皮弁 尺骨動脈

問40	b, d
-----	------

問41 手関節鏡のポータル作成と合併損傷の組み合わせで正しいのはどれか。すべて選べ。

- a 1-2 portal – 橈骨神経背側枝
- b 3-4 portal – EPL 腱
- c 3-4 portal – 後骨間神経終末枝
- d 4-5 portal – ECU 腱
- e 6U portal – 尺骨神経背側枝

問41	a, b, e
-----	---------

問42 55歳の男性。手関節尺側部痛を訴えて受診した。手関節造影で、橈骨手根関節から遠位橈尺関節内への造影剤の漏出が認められた。手関節鏡にて予想される所見として最も可能性が低いのはどれか。

- a 関節内の滑膜炎
- b 月状骨尺側の軟骨摩耗
- c 三角線維軟骨の断裂
- d 舟状月状骨靭帯の断裂
- e 月状三角骨靭帯の断裂

問42	d
-----	---

問43 手指の知覚評価法で誤っているのはどれか。

- a Semmes-Weinstein テストは slowly-adapting receptor の検査である
- b Semmes-Weinstein テストのグリーンは感覚鈍麻を意味する
- c 二点識別覚は総合的な知覚機能評価である
- d 健常な指尖の二点識別覚は2～5mmである
- e Moberg の pick-up テストは知覚再教育に用いられる

問43	b
-----	---

問44 片側上肢の母指と示指を基節骨遠位1/3より欠くものは身体障害者障害程度等級では何級に相当するか。

- a 3級
- b 4級
- c 5級
- d 6級
- e 7級

問44	b
-----	---

